

# TROMBECTOMÍA EN OCLUSIÓN DE ACM EN ICTUS DEL DESPERTAR

Varón 32 a, NIHHS 18 oclusión ACM izda.

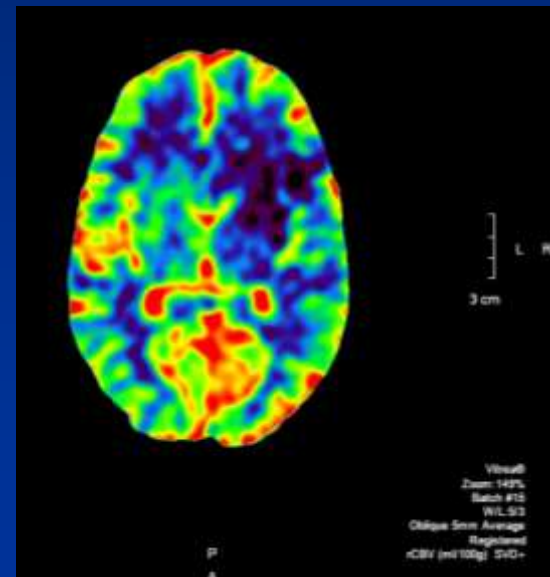
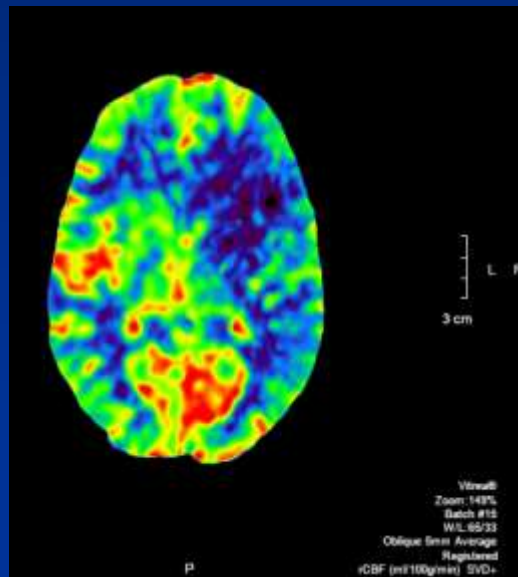
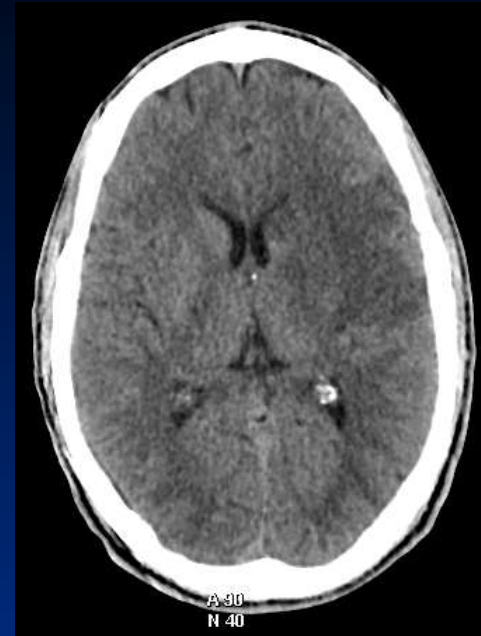Ictus del despertar (1:30 AM visto bien)

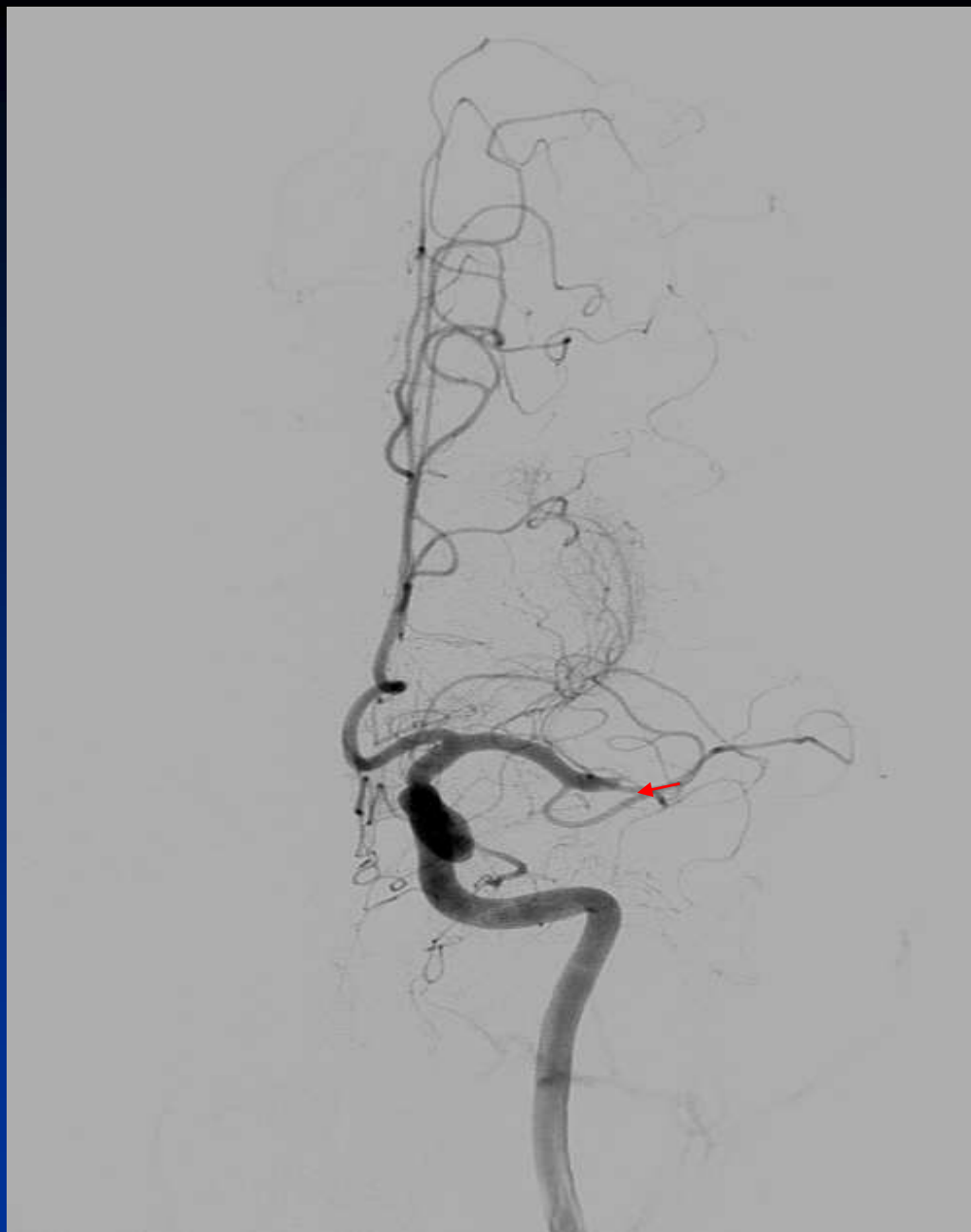Urgencias H.Alcorcón: 10:30 AM

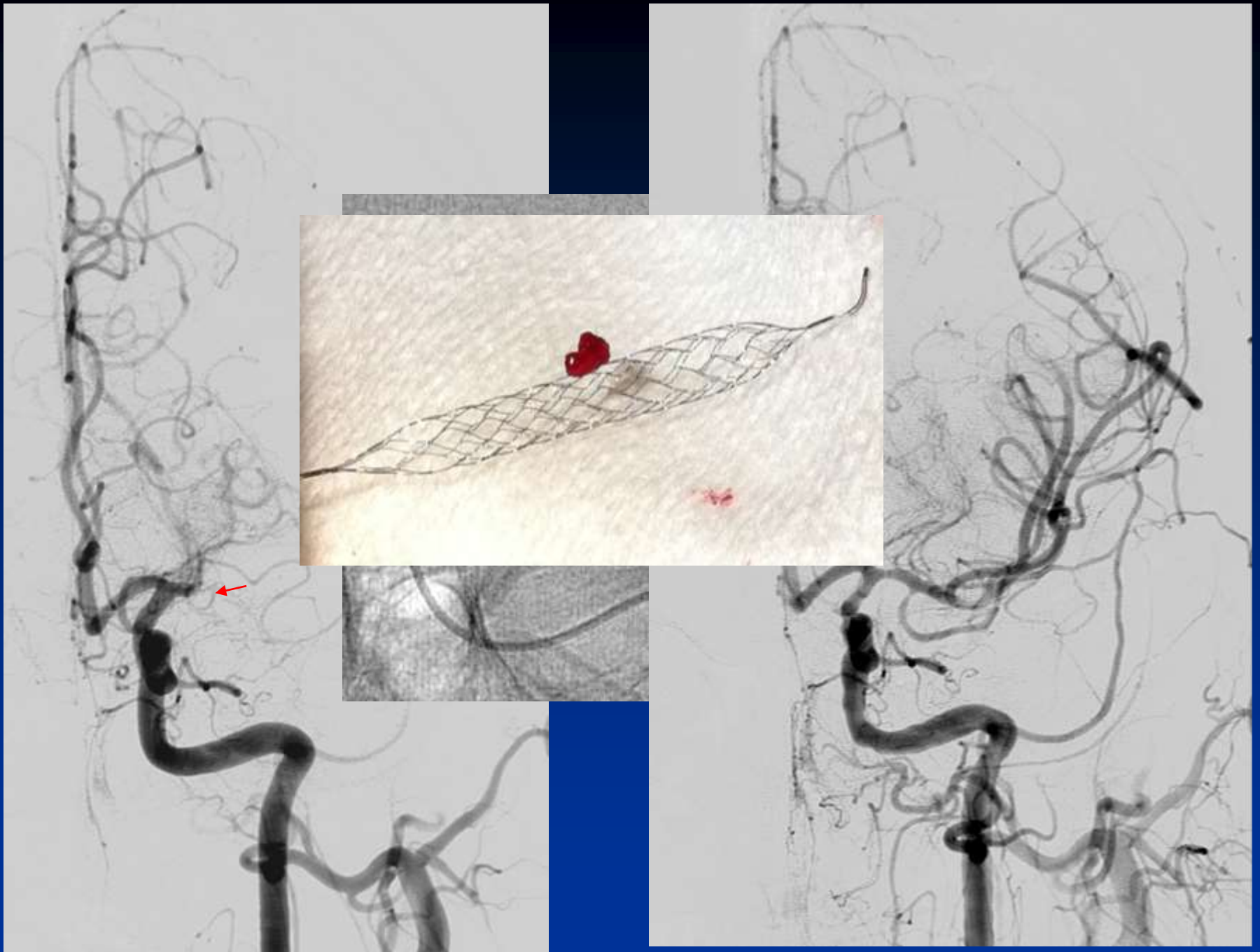
Urgencias RYC: 18:00 PM

ASPECTS 5

> 60% penumbra



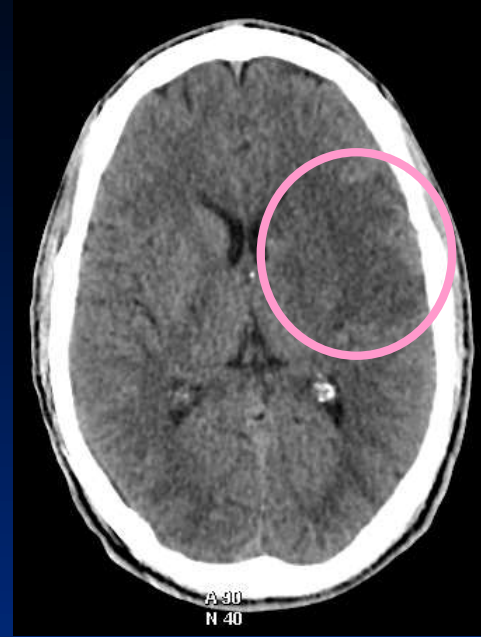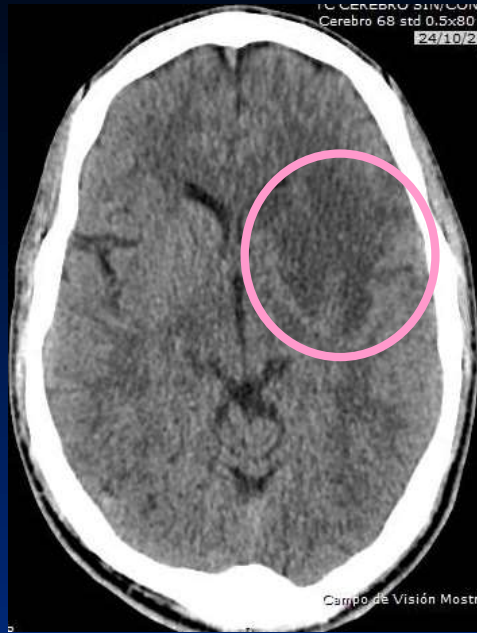




1er pase TREVO XP PROVUE 6X30

NIH al alta: 1

eMR a los 3 meses: 2



TAC 24 h

